解剖学的特徴からみた安全な腹腔鏡下横行結腸切除術

永仮邦彦　福永正氣　李　慶文　菅野雅彦　須田　健
飯田義人　吉川征一郎　大内昌和　伊藤嘉智　勝野剛太郎
平崎憲範　伊藤真由子　東　大輔　小濱信太郎　野本　潤

順天堂大学医学部附属浦安病院外科

はじめに

腹腔鏡下手術は通常の開腹手術と視点が異なり，それがアプローチ法に反映し，内側からの剝離が主流で広く普及している．横行結腸は血管分岐，走行が多様なこと，郭清部位が重要臓器と隣接し損傷の危険があること，また広汎な剝離・授動を要することがあり，特に進行癌においては手技が煩雑で難易度が高い．通常の開腹手術では横行結腸の頭側，尾側をひとつの視野に確認しつつ手術を進められるが，腹腔鏡手術では他の結腸と同様一方向から進められることが多い．安全で，精度の高い手術を遂行するためには解剖学的位置関係を正確に確認し，ピットフォールを認識して定型的に手術を進めることである．われわれは隣接臓器の損傷を回避するために膜構造を理解しつつ，頭側，尾側からアプローチすることで safety zone を確保しつつ手術を進めているのでその工夫を紹介する．

手術手順

右側結腸授動に際しては，まず助手が小腸間膜を衝立状に腹側に挙上し小腸の術野への侵入を防ぐ．十二指腸空腸曲付近から小腸間膜基部左側の腹膜を回盲部付近まで切開，膵前筋膜から後腹膜下筋膜を目印に後腹膜の剝離を十分にすすめておく．次に横行結腸頭側からのアプローチに移り，網嚢を解放，網嚢右縁から大網の癒合部を剝離しつつ右側にすすめ右結腸曲の剝離，授動を終了する．横行結腸間膜前葉を膵下縁で切開，胃結腸静脈幹に流入する剝離層背側の結腸枝は損傷を回避するために早期に切離する．中枢側に戻り SMV 前面を尾側へ剝離，MCV が同定できればこれも切離．MCA 前面の安全なスペースを確保する．尾側からのアプローチでは助手が横行結腸間膜をマタドール様に腹側につり上げ，中結腸動脈両側の無血管域を切開開窓，十二指腸水平部をランドマークとし腹膜を切開し，SMV を確認，剝離した後神経前面の層で中結腸動脈根部を扇の要の形に絞り込むようすすめリンパ節郭清を終了する．

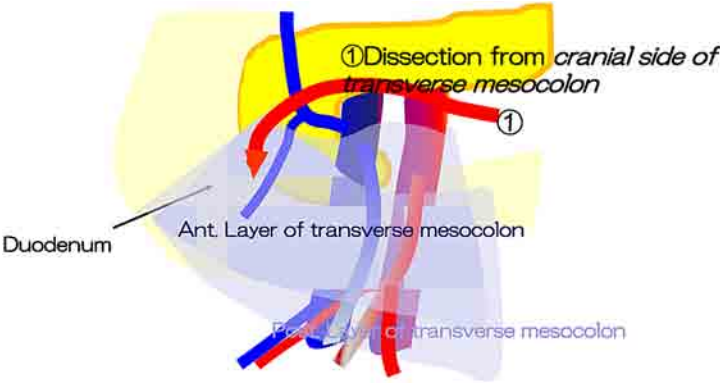

Fig. 1　Approach from the cranial side of the transverse mesocolon

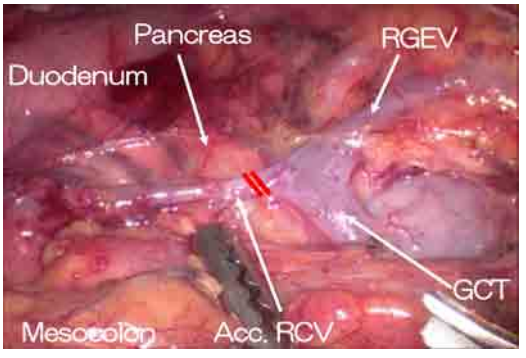

Fig. 2　Dissection of Acc. RCV

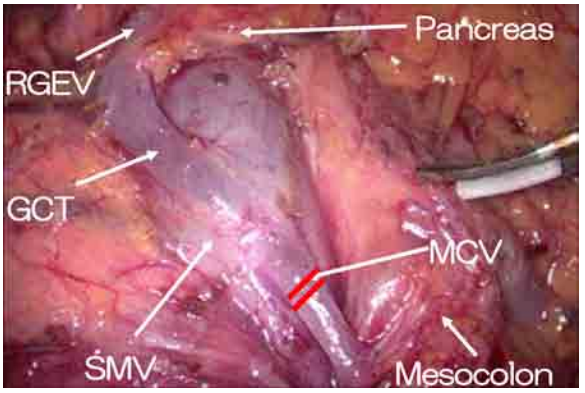

Fig. 3　Dissection of MCV

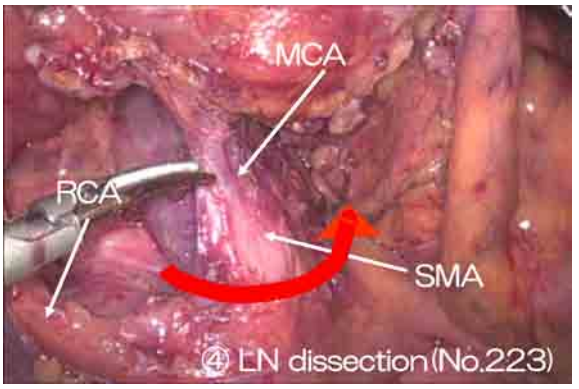

Fig. 5　LN dissection（No. 223）

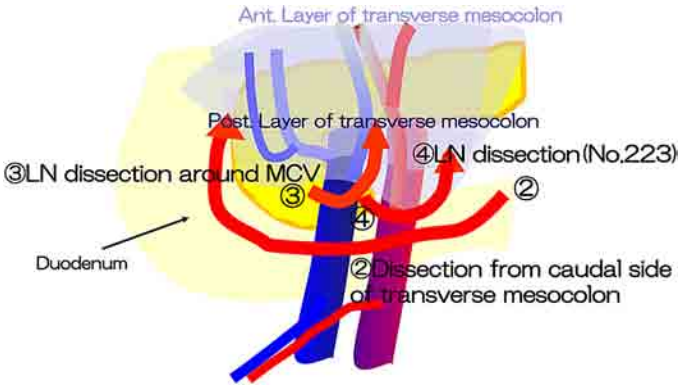

Fig. 4　Approach from the caudal side of the transverse mesocolon

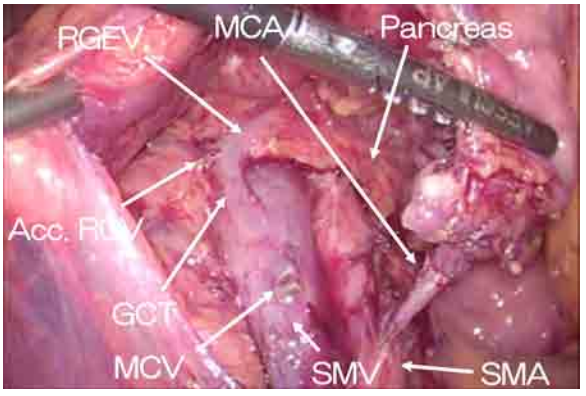

Fig. 6　After D3 LN dissection（No. 223）

おわりに

以上，横行結腸癌のリンパ節郭清は，複雑に回転・癒合した解剖学的特徴を理解してアプローチすることで，安全で根治性の高い手術が可能となると考える．

文　献

1）　福永正氣，永仮邦彦，吉川征一郎ほか．2012．横行結腸切除術に必要な局所解剖．外科　74: 1315–1320
2）　福永正氣，永仮邦彦．2011．腹腔鏡下横行結腸切除術．消化器外科　34: 805–812

Safety methods of lymph node dissection for laparoscopic transverse colectomies

Kunihiko NAGAKARI, Masaki FUKUNAGA, Yoshinori LEE, Masahiko SUGANO, Masaru SUDA, Yoshito IIDA, Seiichiro YOSHIKAWA, Masakazu OUCHIO, Yoshitomo ITO, Gotaro KATSUNO, Yoshinori HIRASAKI, Mayuko ITO, Daisuke AZUMA, Shintaro KOHAMA, Jun NOMOTO
Department of Surgery, Juntendo University Urayasu Hospital

Laparoscopic transverse colectomy is particularly complicated in advanced cancer because of branches of vessels and the risk for damage of important organ. The medial approach is commonly performed by laparoscopic colectomy. However, with that alone it is insufficient by the transverse colectomy.
It is important that we confirm the anatomical position to accomplish a precise operation.
We can operate while securing a safe space by approaching it from cranial and caudal sides with an understanding of the structure of the layer in order to avoid the risk of the damage.
With this approach, we can avoid injury to the adjacent organ and perform oncologically safer lymph node dissection.
Key words: laparoscopic transverse colectomy, anatomy, cranial and caudal approach