

## 骨造成術に必要な口蓋に分布する血管と神経の肉眼的解析

佐藤 巖<sup>1</sup> 浅海利恵子<sup>2</sup> 河合泰輔<sup>2</sup> 三輪容子<sup>1</sup> 代居 敬<sup>2</sup> 春原正隆<sup>1</sup>

<sup>1</sup>日本歯科大学生命歯学部解剖学第一講座

<sup>2</sup>同大学生命歯学部歯科放射線学講座

### 目 的

歯科インプラント術では自家骨移植を伴う骨造成術に下顎骨や上顎骨の隣接部位から骨片を取ることが多い。特に歯周外科手術（移植）では骨造成にわずかな自家骨で十分な量を確保できるために、安心性や利便性から周辺の部位である口蓋から採取が行われている。口蓋は角化層（肥厚した重層扁平上皮）で被われ、血管や神経の走行は肉眼的に把握するのは難しい。外科的侵襲が小さく、合併症回避安心安全の部位の確認のために解剖学的特色の把握が不可欠であることから、口蓋の骨の形態の把握と神経・血管分布を評価することで骨片採取の有用性を検討した。

### 方法と材料

日本歯科大学生命歯学部において人体解剖学実習に供された、頭頸部に腫瘍疾患のないご献体8体（72～100歳）（男性：4例、女性：4例）と大学所蔵の骨格標本74体（42～83歳）（男性：36例、女性：38例）を観察資料とした。方法はコーンビームCT（CBCT）にて撮影し（管電圧85 kv、管電流3 mA、17 sec）得られたCBCT画像を口蓋溝の位置、形状について観察し、溝の深さと溝の長さについて計測を行った。肉眼的には実体顕微鏡下で口蓋に分布する血管や神経の走行を検討した。

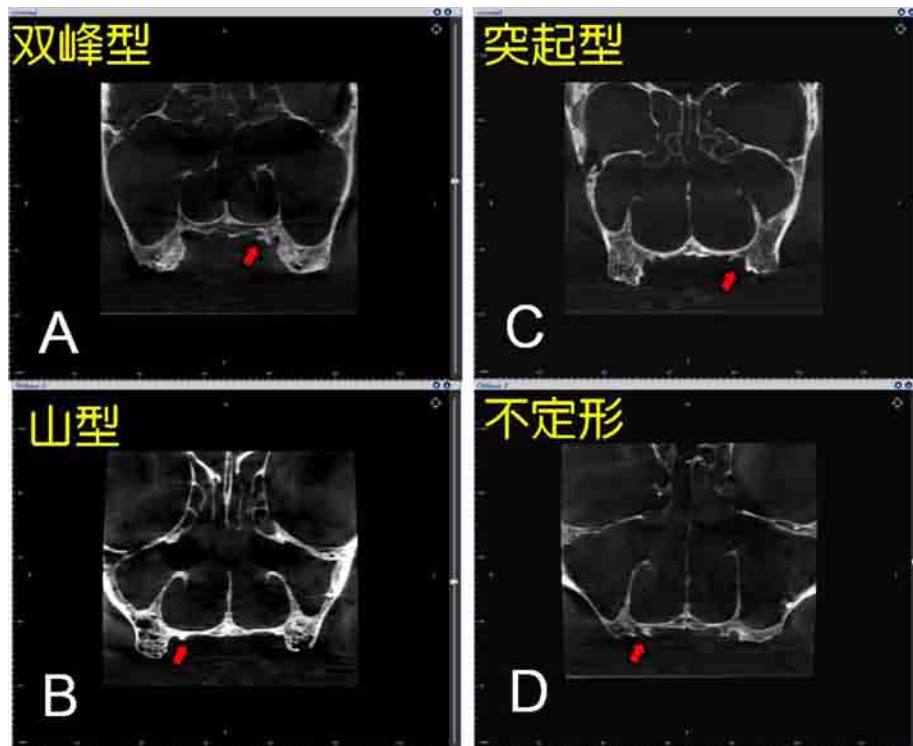


Fig. 1 Frontal section of CBCT image. 4 pattern of the groove on the palate. A: bimodal, B: modal, C: protrusion type, D: irregular. In each pattern to form a groove (arrows)

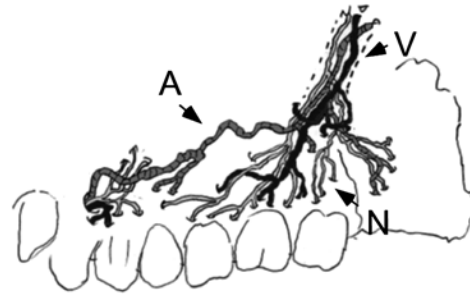
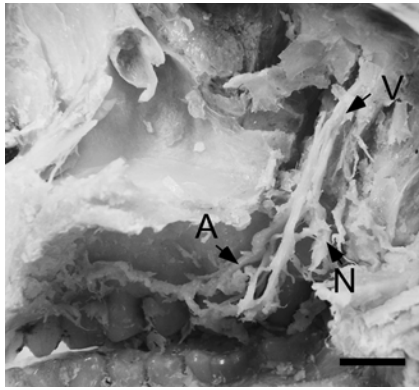


Fig. 2 The inferior view of soft palate (73-year-old female). Distribution of the blood vessels and nerves (arrows) in the left and right side of the alveolar median palatine process of the maxilla from the palate bone. In the alveolar region of the upper jaw, complex vessels are located on the median side.

A: greater palatine artery, N: greater palatine nerve, V: greater palatine vein, (bar 1 cm)

### 結果と考察

骨格標本からの口蓋溝形態では双峰型（有歯顎1例5%，無歯顎11例21.2%），山型（有歯顎7例35%，無歯顎17例32.6%），突起型（有歯顎9例45%，無歯顎4例7.7%），不定形（有歯顎3例15%，無歯顎20例38.6%），最大隆起部位は頬骨下稜の前方（有歯顎1例5%，無歯顎1例2%），直下（有歯顎1例5%，無歯顎8例16%），後方（有歯顎18例90%，無歯顎41例82%）であった（Fig. 1）。また，左右の溝の位置は正中線から8.6~16.6 mmで，溝の深さは1.5~2.8 mm，長さは4.5~14.2 mmであった。解剖標本では大口蓋神経は大口蓋孔を出た後，唇側寄りに走行する枝と口蓋中央側に走行する枝がみられ，口蓋中央側枝の例が多かった（12/16，75%）。また，大口蓋動脈の通路に臼歯部口蓋側に溝や管を認め，この溝や管を通過し，正中側に多くの枝を出し，一部は前歯部の切歯溝に向かう枝を認めた（Fig. 2）。口蓋の溝を越えない臼歯部では血管が少なく，出血の可能性が低いことが示唆された。骨に隆起がはっきり認められる例は

血管の局在性を認めたが，平坦な例はかならずしも当てはまらない傾向がみられた。このことから口蓋からの骨採取にはあらかじめ口蓋突起の構造を十分把握することが重要であると示唆された。

### 文献

- 1) Benninger B, Andrews K, Carter W. 2012. Clinical measurements of hard palate and implications for subepithelial connective tissue grafts with suggestions for palatal nomenclature. *J Oral Maxillofac Surg* 70: 149-153
- 2) Gauthier A, Lézy JP, Vacher C. 2002. Vascularization of the palate in maxillary osteotomies: anatomical study. *Surg Radiol Anat* 24: 13-17
- 3) Harnet JC, Feki A, Maillot C. 1994. The greater palatine canal: Radio-anatomical study and clinical value. *J Radiol* 75: 287-293
- 4) Li KK, Meara JG, Alexander A Jr. 1996. Location of the descending palatine artery in relation to the Le Fort I osteotomy. *J Oral Maxillofac Surg* 54: 822-825, discussion 826-827
- 5) Mellema JW, Tami TA. 2004. An endoscopic study of the greater palatine nerve. *Am J Rhinol* 18: 99-103

## Macroscopic and CBCT analysis of vessels and nerves distributed in the palate for bone reclamation for dental implant

Iwao SATO<sup>1</sup>, Rieko ASAUMI<sup>2</sup>, Taisuke KAWAI<sup>2</sup>, Yoko MIWA<sup>1</sup>, Takashi YOSUE<sup>2</sup>, Masataka SUNOHARA<sup>1</sup>  
*Departments of <sup>1</sup>Anatomy and <sup>2</sup>Oral and Maxillofacial Radiology, School of Life Dentistry at Tokyo, Nippon Dental University*

The removal of pieces of bone from the maxilla and mandible for autogenous bone grafts in dental implant treatment is often performed to ensure a sufficient amount of bone material. However, the palate is covered with a keratinized layer (stratified squamous thickened epithelium), and the existence in this layer of some blood vessels and nerves renders risk for surgical treatment. We examined the usefulness of bone fragments collected from this site, in which nerves and blood vessels are specifically located. We anatomically and macroscopically observed six human cadavers and dry skull specimens using CBCT images. We also examined the courses of the blood vessels and nerves. The greater palatine nerves ran to the palate center side (CL) and close to the lips. In the posterior region of the palate-side passage, the greater palatine artery passed through the tube or groove with many branches to the median side, and a branch toward the incisor groove of the anterior part was also recognized. These routes of supply indicate a slight possibility of bleeding at the site of the bony tube and groove. These localized nerves and blood vessels and the structure of the palatine bone are important to consider when taking bone from the palate, as suggested by this study.

**Key words:** CBCT, dental implant, greater palatine artery, nerve, bony tube and groove