

浅腸骨回旋動脈穿通枝 (SCIP), 浅腹壁動脈 (SEA) を茎とした皮弁を用いた再建

原 尚子 戸所 健 成島三長 光嶋 勲

東京大学形成外科・美容外科

序 論

浅腸骨回旋動脈穿通枝皮弁 (superficial circumflex iliac perforator flap: SCIP flap) は従来の鼠径皮弁と異なり, 浅腸骨回旋動脈穿通枝 (SCIP) のみを栄養血管とする穿通枝皮弁である. 皮弁挙上の際に深部までの手術操作を行うことなく, 長い血管茎を採取でき, 極めて薄い皮弁とすることもできるため, 非常に有用な皮弁である. 浅腸骨回旋動脈 (SCIA) には若干の解剖学的変異が存在することが報告されており, これが手術手技を煩雑にする一因となっているが, SCIA の周囲には浅腹壁動脈 (superficial epigastric artery: SEA) や深下腹壁動脈穿通枝 (deep inferior epigastric perforator: DIEP) などの皮膚の栄養血管が存在するため, ほぼ同じ領域でさまざまな皮弁を挙上することが可能となる. 今回われわれは, SCIP, SEA を茎とした皮弁を用いた再建法について報告する.

解 剖

SCIA は鼠径靭帯の約 2.5 cm 足側で大腿動脈から発生する. 起始から 1.5 cm 以内で浅枝と深枝の 2 本に分岐し, それぞれはほぼ鼠径靭帯に沿って上前腸骨棘へ向かって走る. また, 鼠径靭帯の約 1 cm 足側で SEA が発生する. SCIA と SEA は共通の幹をもつ場合とまたない場合がある. SEA は臍に向かって皮下を走行する (Fig. 1).

症 例

症例 1 : 64歳男性. 3年前に左鼠径部に発疹が出現した. 皮膚生検にて基底細胞癌と診断された. 当科にて腫瘍を 2 cm マージンをつけて筋膜上で切除し, 隣接する部位より SCIP を茎とした flap を移行し, 再建を行った.

症例 2 : 59歳女性. 5年前に右仙骨嚢胞切除術を施行され, その後, 右外側大腿皮神経領域に耐えがたい疼痛, しびれが出現した. 他科で神経剥離術を行われたが著効せず, 当科にて神経剥離術を施行した後, 隣接する部位から SCIP を茎とした flap を移行した. 血流豊富な組織で被覆することで疼痛は消失し, 2年経過後も再発を認めなかった.

症例 3 : 幼少時に発症した進行性顔面半側萎縮症. 11歳, 14歳時に両側より SCIP adiposal flap 移植術を施行した. 術後 4年, 移植した脂肪弁の萎縮を認めず, 経過は良好であった.

症例 4 : 74歳男性. 喉頭癌再発に対し放射線化学療法後であった. 頸部食道全摘および放射線照射部皮膚切除を施行され, 右 SCIP flap, 前内側大腿皮弁 (AMT flap) の連合皮弁を用いた再建を行った.

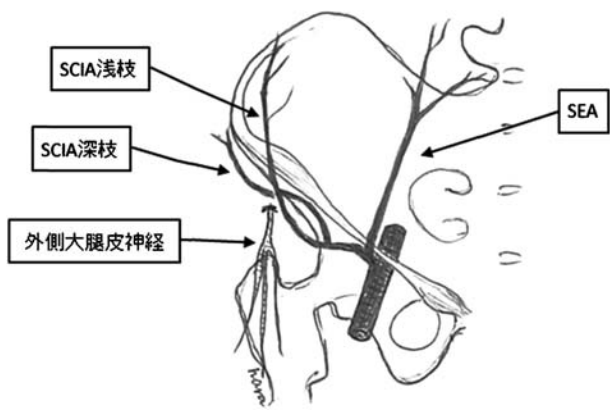


Fig. 1

AMT flap をチューブ状に丸めたものを用いて食道再建を行い、SCIP flap を用いて切除された頸部皮膚の再建を行った。術後2年、食道の通過障害もなく、経過良好であった。

考 察

SCIP flap は、術後創が鼠径部という非露出部にあり、手術操作が深部まで及ばないため低侵襲に挙上できる非常に有用な皮弁である。血管付き神経移植に利用することもでき、また今回のように脂肪のみを移植したり、極めて薄い皮弁を移植したりすることも可能である。遊離脂肪移植においては、術後の移植脂肪片の萎縮が問題となることがあるが、栄養血管をつけた

ままの脂肪弁を挙上し、移植床の血管と吻合することで、術後も萎縮しない脂肪を移植することができる。

Taylor らによると、SCIA の浅枝は14%の症例で欠損を認め、また SCIA の起始についても、SCIA と SEA が共通の起始をもつもの (48%)、SCIA と SEA が個別に大腿動脈から発生するもの (17%)、SEA が欠損しているもの (35%) と様々な variation が存在する。しかし、SCIP, SEA, DIEP は近接した部位にあるため、術中にいずれかの血管の欠損があった場合も、皮弁のデザインをわずかに変更することで、同じ皮切から他の血管を茎とした皮弁を挙上することができる。

Reconstruction using flaps pedicled by SCIP or SEA

Hisako HARA, Takeshi TODOKORO, Mitsunaga NARUSHIMA, Isao KOSHIMA
Department of Plastic and Reconstructive Surgery, the University of Tokyo

SCIP (superficial circumflex iliac perforator) flap is a perforator flap, which is different from a conventional groin flap. Although SCIP flap is useful because it can be used as an adiposal flap or can be extremely thin, SCIP is known to have some variations, which makes the surgical technique complicated. There are SCIP and SEA (superficial epigastric artery) and DIEP (deep inferior epigastric perforator) in adjacent area, so we can elevate a flap by changing the flap design intraoperatively when we find that there is a lack of a particular vessel. By transplanting fat tissue with feeding vessels, postoperative fat atrophy can be prevented.

Key words: SCIP flap, SEA, adiposal flap

*

*

*